Epilepsie

Epilepsie

- Chronické mozkové onemocnění charakterizované opakujícím se výskytem (nevyprovokovaných) epileptických záchvatů.
- Ojedinělý epileptický záchvat může být vyprovokován i u člověka bez neurologického onemocnění! (nevyspání, abstinenční příznaky – barbituráty, alkohol, hypoglykemie, velmi silný podnět…)
- Jedno z nejčastějších chronických onemocnění mozku

Etiologie epilepsie

- **Primární**: neznámá příčina, nástup záchvatů v dětském věku nebo adolescenci, genetická predispozice
- **Sekundární** (symptomatická): není genetická dispozice, prokázány epileptogenní faktory

  - stavy po cévní mozkové příhodě (CMP), jizvení po traumatu, nádory, záněty, vývojové vady mozku…

Např. u 5-9 % pacientů po CMP se rozvine tzv. vaskulární epilepsie.

Obecně: Jakékoliv poškození neuronů může vést k epilepsii.

Ale: Nejsou-li neurony, není epilepsie.

→ Epilepsie nevychází z centra jizvy nebo postmalatické pseudocysty, ale spíše z jejího okraje, kde přežívají poškozené neurony.

Abnormální epileptiformní chování nervových buněk epileptického ohniska

- **Hyperexcitabilita** – abnormální přemrštěná elektrická reakce nervových buněk na běžný podnět
- **Hypersynchronie** – vlastnost populace neuronů ohniska produkovat elektrické výboje současně
- **Epileptické ohnisko:** kterákoli oblast mozkové šedi (neokortex, hipokampus...)

Co je příčinou abnormálního epileptiformního chování neuronů?

- **Hyperexcitabilita mozkové kůry:** selhání labilní fyziologické rovnováhy mezi excitační glutamátovou a inhibiční GABAergní aferentací pyramidových buněk
- **Existence thalamického pacemakeru:** vnutí svoji oscilační elektrickou aktivitu pyramidovým buňkám kortexu (NREM spánek, absence)
- **Neuromodulační vliv RAS mozkového kmene:** NA a serotoninergní oddíl RAS zvyšuje excitabilitu neuronů kortexu (nevyspání!)

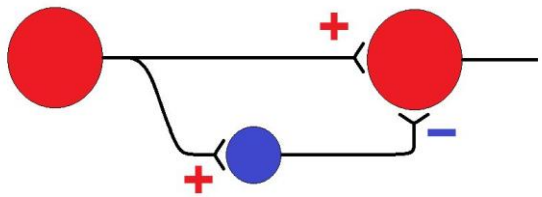

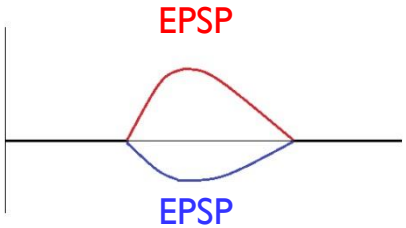

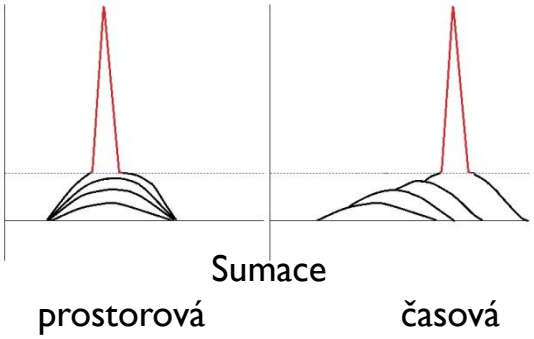

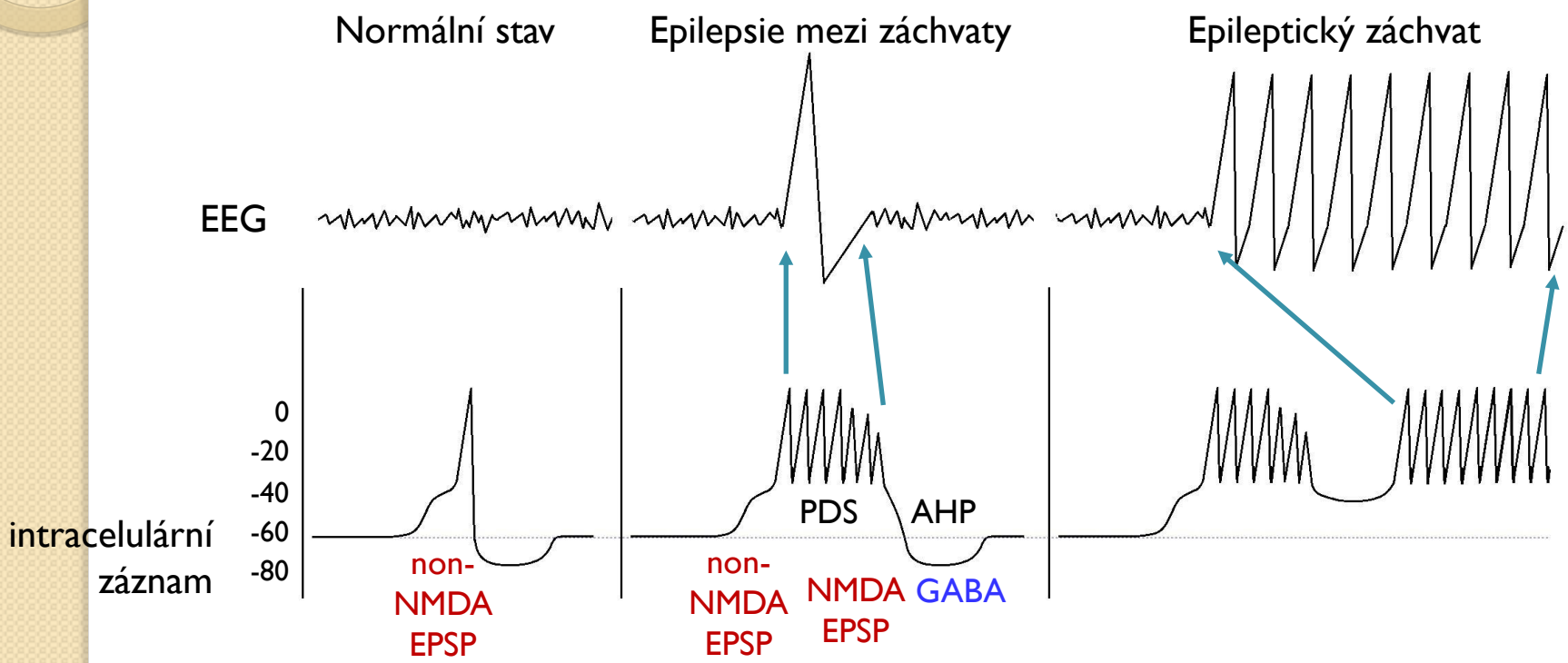

PDS = paroxysmální depolarizační posun (paroxysmal depolarizing shift)
AHP = následná hyperpolarizace (afterhyperpolarization)
EPSP = excitační postsynaptický potenciál
IPSP = inhibiční postsynaptický potenciál

Faktory rozhodující o vzniku epileptického záchvatu

- **Epileptické ohnisko**

  - morfologicky definované (nádor, jizva, malformace...) nebo nedefinované

- **Práh**

  Dán vlastnostmi ohniska a okamžitou situací (nevyspání, glykémie, vliv léků, drog, alkoholu...)

- **Podnět**

  - síla a charakter podnětu (nebezpečné např. blikající světlo)

Dělení epileptických záchvatů (topografické hledisko)

- **Parciální záchvaty**: abnormální elektrické chování neuronů v ohraničené korové oblasti jedné mozkové hemisféry

  Dle alterace vědomí: jednoduché parciální záchvaty x komplexní parciální záchvaty (kvalitativní poruchy vědomí)
- **Generalizované záchvaty**: abnormální elektrická aktivita postihuje difúzně korové neurony obou mozkových hemisfér (primárně x sekundárně, konvulzivní x nekonvulzivní)

Parciální záchvaty

- epileptické ohnisko v ohraničené oblasti mozkové kůry
- **jednoduché**: bez poruch vědomí (g. praecentralis → svalové záškuby na kontralaterální straně těla, g. postcentralis → parestézie na kontraleterální straně těla), Jacksonova epilepsie
- **komplexní**: s poruchou kognitivních funkcí, často frontální a temporální lalok, psychomotorický záchvat: pobíhání, nesmyslná činnost, změny afektů, instinktů (amygdala, hipokampus)

Generalizované záchvaty

- **primárně** (od počátku je ohniskem celý mozkový kortex) x **sekundárně** generalizované

absence (petit mal), 5-15s mnohokrát denně

hledí strnule před sebe a nereaguje, EEG: hrotové kmity s frekvencí 3Hz, děti do 10 let věku

tonicko-klonický záchvat (grand mal), 1-5min, křeče, ztráta vědomí, pokousání jazyka, inkontinence, pak zmatenost, agresivita, amnézie na záchvat, EEG: ostré vlny s vysokou amplitudou, až 100Hz

komplikace: tzv. status epilepticus – glutamátová excitotoxicita!

Vyšetření v interiktální periodě

- abnormální elektrické chování neuronů může přetrvávat i v tlumené subklinické podobě
- vyšetření po spánkové deprivaci, hyperventilace, fotostimulace…
- detekce epileptického ohniska : EEG registrace tzv. epileptiformních vzorců (abnormalit):

  - hrot (spike) – 20-70 ms, ostrá vlna (sharp wave) – 70-200 ms

  - nápadně vystupují nad základní EEG aktivitu pozadí (ložiskové x generalizované)