Úloha histologie v neuropatofyziologii

Neuropatofyziologický výzkum- fyziologické a patologické klinické poznatky
práce s tkáňovými kulturami, laboratorními zvířaty, s histologickými preparáty

Účel experimentů – studium etiologie a patogeneze nemocí
vývoj nových farmak
diagnostických metod
terapeutických metod (př. neurotransplantace)

Testovací metody – 1. elektrofyziologické
2. morfologické
3. behaviorální (motor. funkce, sociální chování, učení))
4. molekulárně biologické



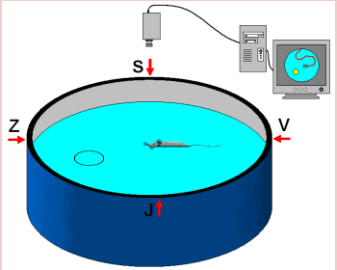

Studium histologických preparátů – završení experimentů
mozky usmrcených testovaných zvířat jako koreláty k těmto pokusům

SROVNÁNÍ

Zvíře intaktní - jako kontrola

Zvíře sledované – změny v mozku :

- ***morfologické*** – poruchou ontogeneze
  geneticky podmíněné
  v důsledku stáří, nečinnosti
  (poúrazové, patologické procesy …)
- ***funkčně morfologické*** (detekcí transmiterů, enzymů či proteinů)
  - účinkem různých nox, stresu, stáří, stimulace, nečinnosti
  - experimentálně – ovlivněním *fyzikálním (elektr. stimulace, účinek vysokofrekvenč. magnet. pole)
    *chemickým (farmaka)
    *biologickým (změny cirkadiánních rytmů)

Genetické mutace – vzniklé spontánně (ale uměle udržované v chovu) – např. myši typu Lurcher postižené cerebelární neurodegenerací

- genovou manipulací – např. knock-out kmeny zvířat nebo zvířata s vloženým genem pro expresi GFP (green fluorescent protein)

Výsledkem – zvířata trpící obdobami lidských chorob – m o d e l y – ke zkoumání zvířata wild typu - kontroly

Současný progresivní vývoj terapeutických metod – transplantace (neurodegenerativní onemocnění – Alzheimer, Parkinson) histologické zhodnocení jako zcela nezbytná metoda

Pokusná neurodefektní zvířata + dárci s vloženým genem pro expresi GFP, jejichž tkáň je ve fluorescenčním mikroskopu na pozadí normální tkáně dobře odlišitelná a umožňuje studium transplantátu.

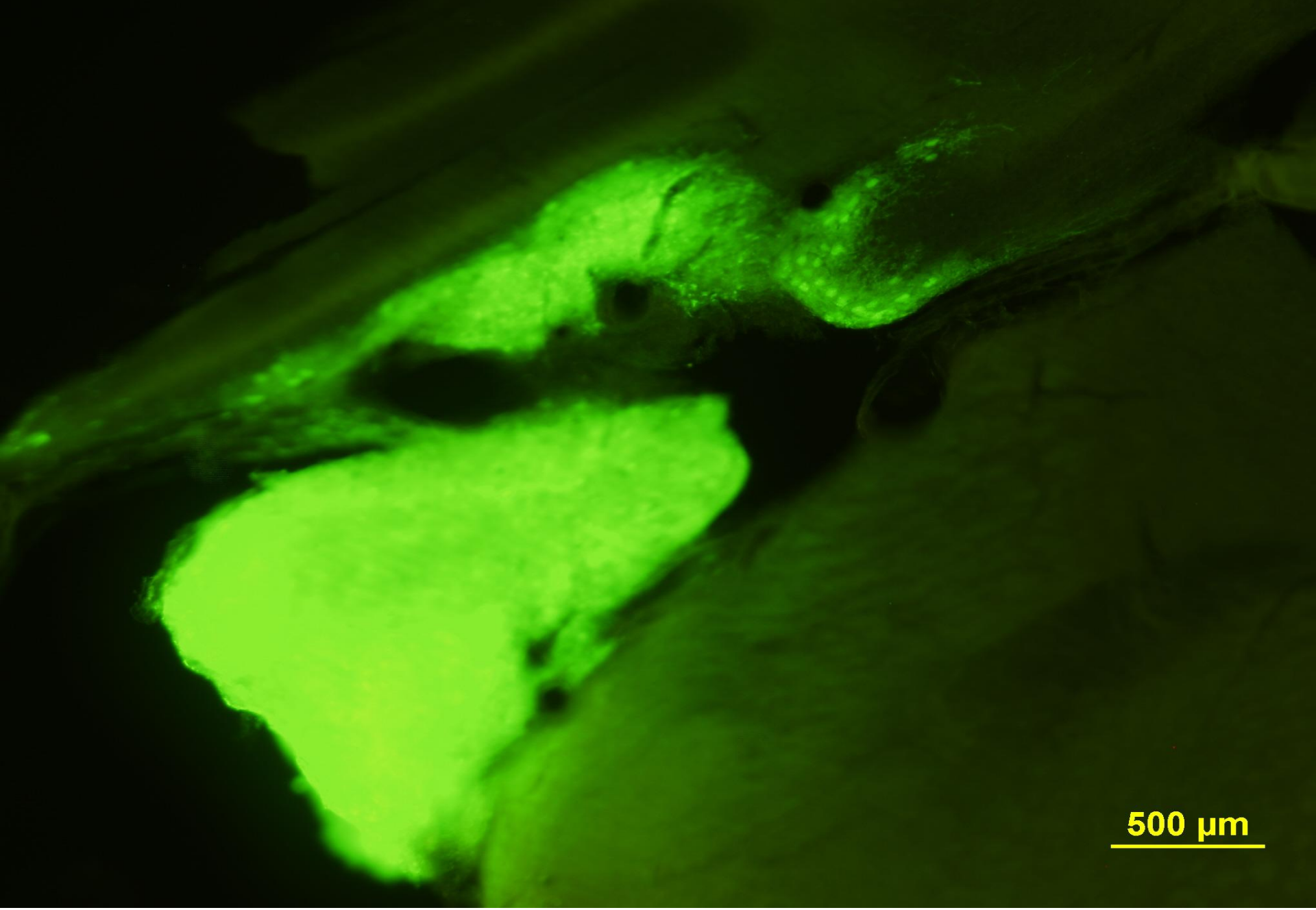

Transplantát z GFP myši na pozadí hostitelské tkáně- viditelná migrace embryonálních buněk
Fluorescenční mikroskop

Mikroskopické vyšetření nervové tkáně - množství různých technik
žádná nezobrazí všechny požadované charakteristiky studované struktury

Vybrané zobrazovací metody dle specifickým požadavků daného výzkumu.

Mikroskopy : světelné, elektronové, fluorescenční

Techniky zpracování : histologické, histochemické, imunohistochemické

1. Histologické metody – přehledné, nespecifické

princip – vytvoření kovalentní vazby mezi ionizovanými skupinami organických molekul buněk a ionty barviva

- kationická barviva (bazická) – bazický fuchsin, kresylvioleť, toluidinová modř, hematoxylin (barví hl. nukleové kyseliny, „kyselé proteiny“)
- anionická barviva (kyselá) – k. pikrová, eozin (barví hl. aminokyseliny, proteiny)

2. Cyto a histochemické metody – specifické, zobrazení chemicky definovaných strukturálních bílkovin, enzymů, mukopolysacharidů, nukl.kyselin

princip – enzym + substrát → štěp substrátu → barevný produkt

3. Imunohistochemické metody – specifické, detekce specifických tkáňových či buněčných antigenů

princip – vazba antigen – protilátka

(antigen- proteiny, glykoproteiny, proteoglykany;

protilátka- sérové proteiny- imunoglobuliny)

metody značení protilátek- *markery:* enzymy (peroxidáza)

fluorochromy

biotin

Barvení hematoxylinem - eosinem

Obecně histologická metoda přehledného barvení, jedna z nejužívanějších.

Hematoxylin - extrakt z kampeškového dubu (*Haematoxylon campechianum),* který patří mezi bazická (jádrová) barviva.
Eosin - syntetické kyselé barvivo ze skupiny xantinových derivátů.

Výsledek barvení: jádra a bazofilní substance modré, ostatní části preparátu v různých odstínech červené.
Příklady použití*:*
- objemové parametry infarktových ložisek
- vývojové malformace
- úbytek neuronální mozkové tkáně (př. v důsledku epileptických záchvatů)
- vaskulární mozkové malformace (př. v důsledku stárnutí)
- průkaz retinální degenerace
- základní histopatologickou metodou u *nádorů*

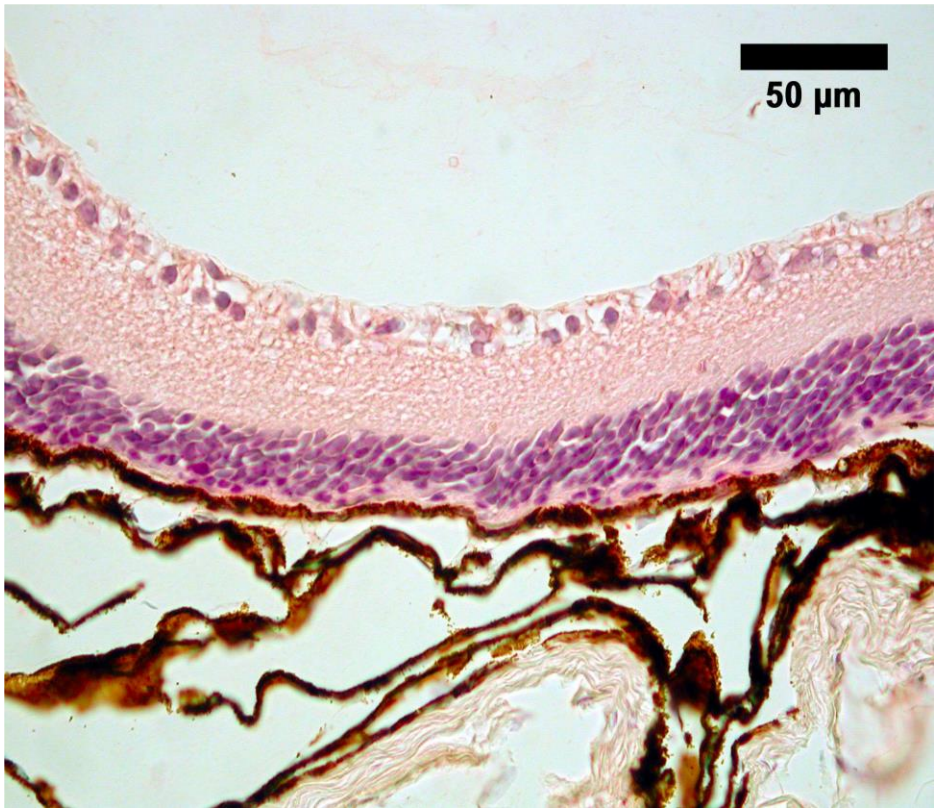

Zdravá sítnice

Retinální degenerace
(chybí světločivné elementy)

Barvení Hematoxylin-Eosin

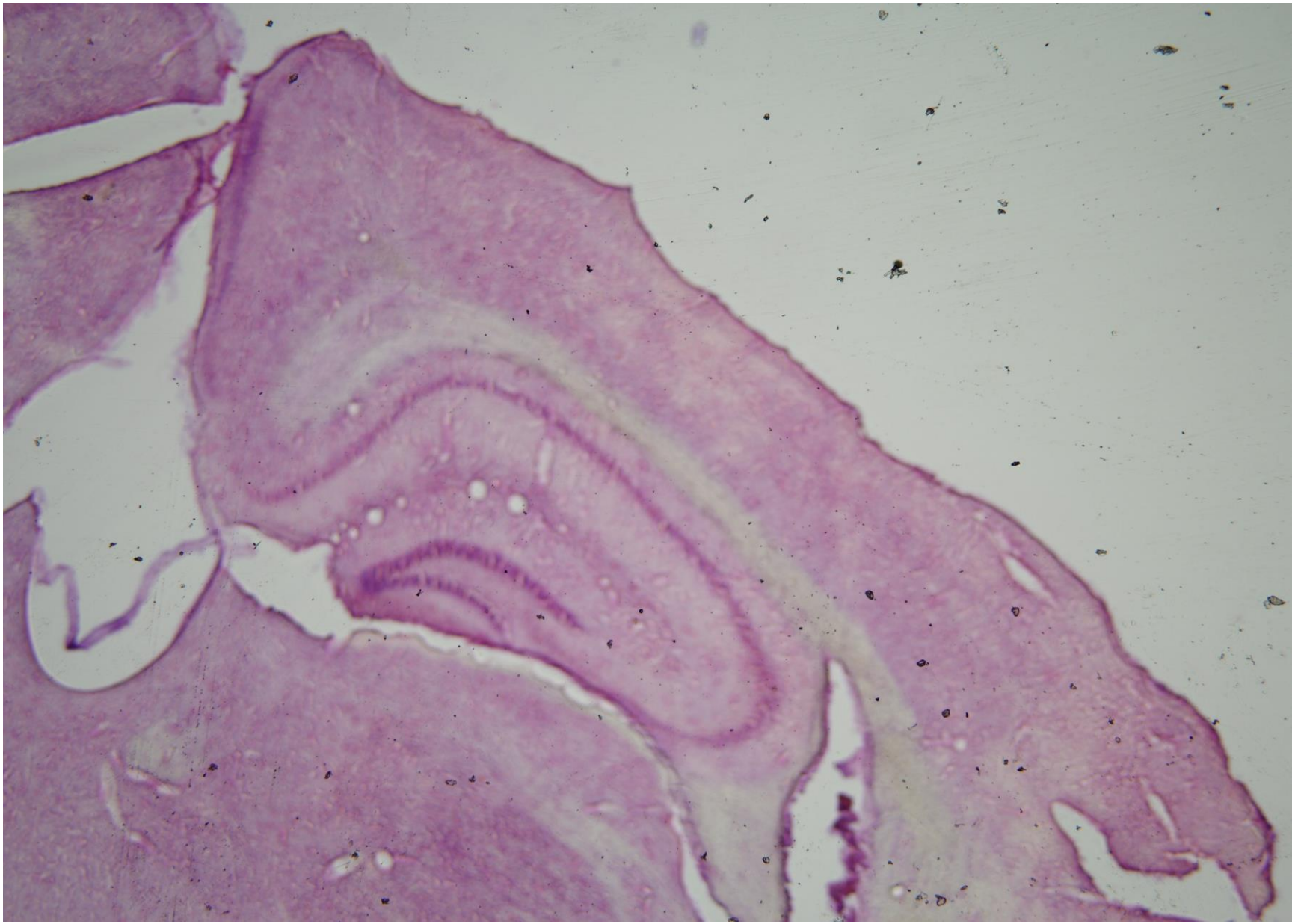

Mozek – mozková kůra, hipokampus (gyrus dentatus) **barvení Hematoxylin- Eosin**

Barvení podle Nissla

Opět histologická metoda přehledného barvení, speciální neurohistologická
Bazické anilínové barvy - kresylvioleť, gallocyanin, toluidinová modř aj.,

Výsledek barvení – tmavo (modře-fialově) *jadérko a tzv. Nisslova tigroidní substance*, t.j granulární endoplasmatické retikulum. Bohaté zastoupení odpovídá vysoké proteosyntetické aktivitě neuronu. V neuritu není, mizí u jeho odstupu. Za určitých patologických stavů Nisslova substance zaniká.
cytoplazma nervových buněk světle (modře –fialově)

Příklady použití:

- nejčastěji k vizualizaci funkčního stavu kortikálních neuronů, nervových buněk striata, jednotlivých populací buněk v hipokampu, Purkyňových buněk mozečku, oblastí, spojovaných se stresem (amygdalární jádra, stria terminalis...)
- stejně jako předchozí barvení zobrazení morfologických změn po *úrazu, ischemii* (objem infarktového ložiska), *reperfuzi, oxidativním stresu, otravách*, *opakovaných epileptických záchvatech*), vlivem *stárnutí*, potvrzení *edému.*
- pozorování přežívání a vývoje embryonálního transplantátu v mozečku Lurcher mutantních myší (trpících cerebelární degenerací)

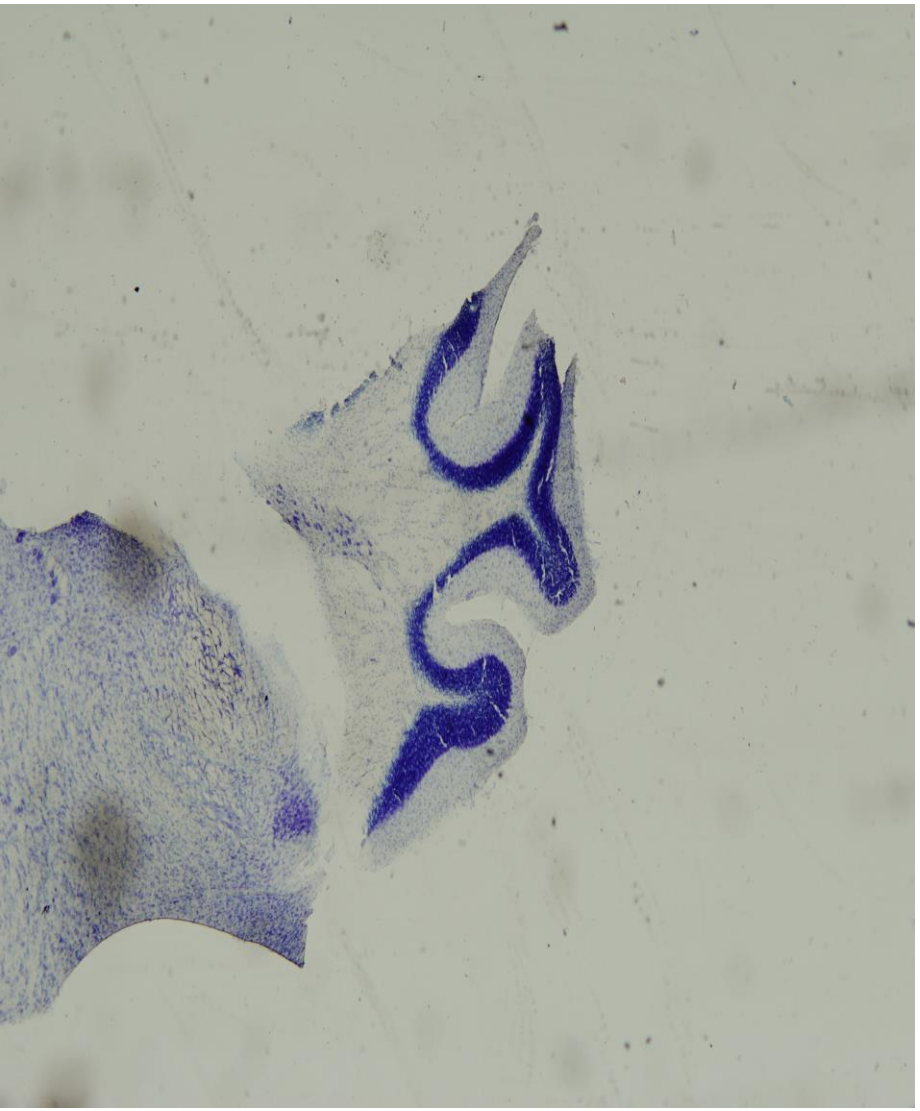

Mozeček wild myši

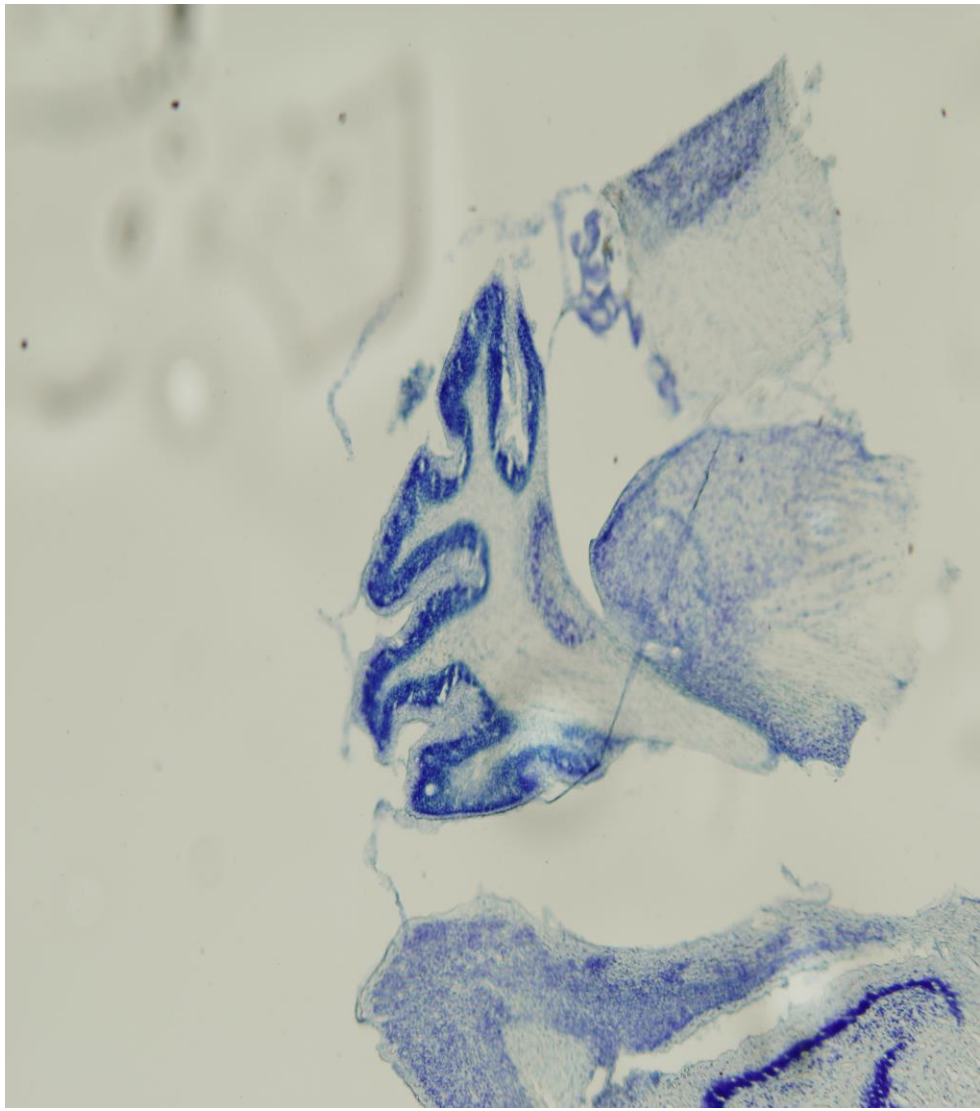

Mozeček myši Lurcher
(atrofie, setřelá struktura)

Barvení podle Nissla

Mozeček wild – detail

Šipka ukazuje na řadu Purkyňových buněk

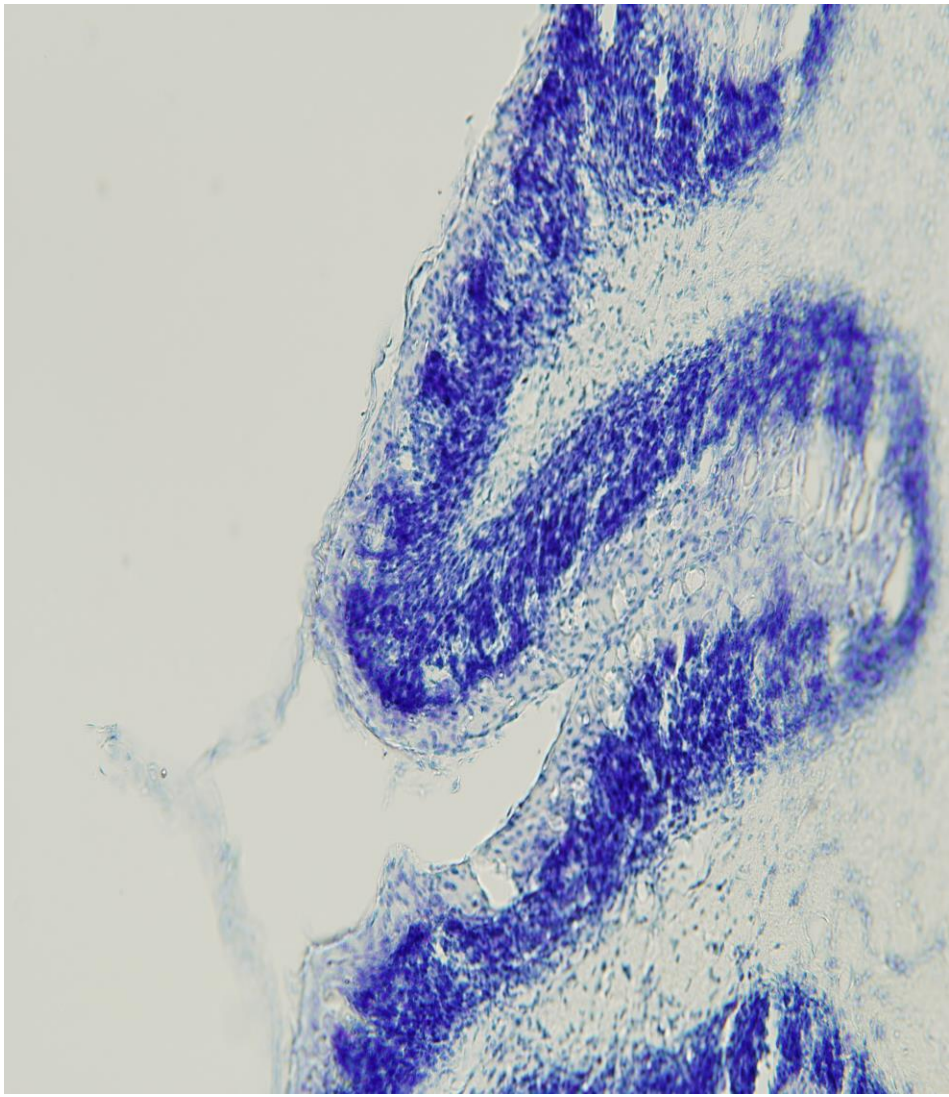

Mozeček Lurcher – detail

redukovaná molekulární i granulární vrstva, setřelá hranice mezi nimi, vrstva Purkyňových buněk chybí

Barvení podle Nissla

Impregnace podle Golgiho

Speciální zobrazení tkáně dle Golgiho pomocí roztoků stříbrných solí je technikou pro studium morfologie neuronů. Metoda zobrazí nejen buněčné soma, ale detailně i větvení výběžků, zejména dendritické stromy i s trny. Morfologie jednotlivých buněk je dobře viditelná také proto, že se barví jen asi 1-10 % buněk a většinou se vzájemně nepřekrývají. Existuje řada modifikací.

Příklady použití :

- studium dendritické arborizace CA3 hipokampálních neuronů (u krys) – oblasti spojené s učením a pamětí.
- změny dendritické morfologie neuronů v kortexu, bazálních gangliích a jinde (př. po opakovaných epileptických záchvatech, u Parkinsonovy choroby, u diabetes mellitus atd.) často v korelaci s poruchami kognitivních funkcí.

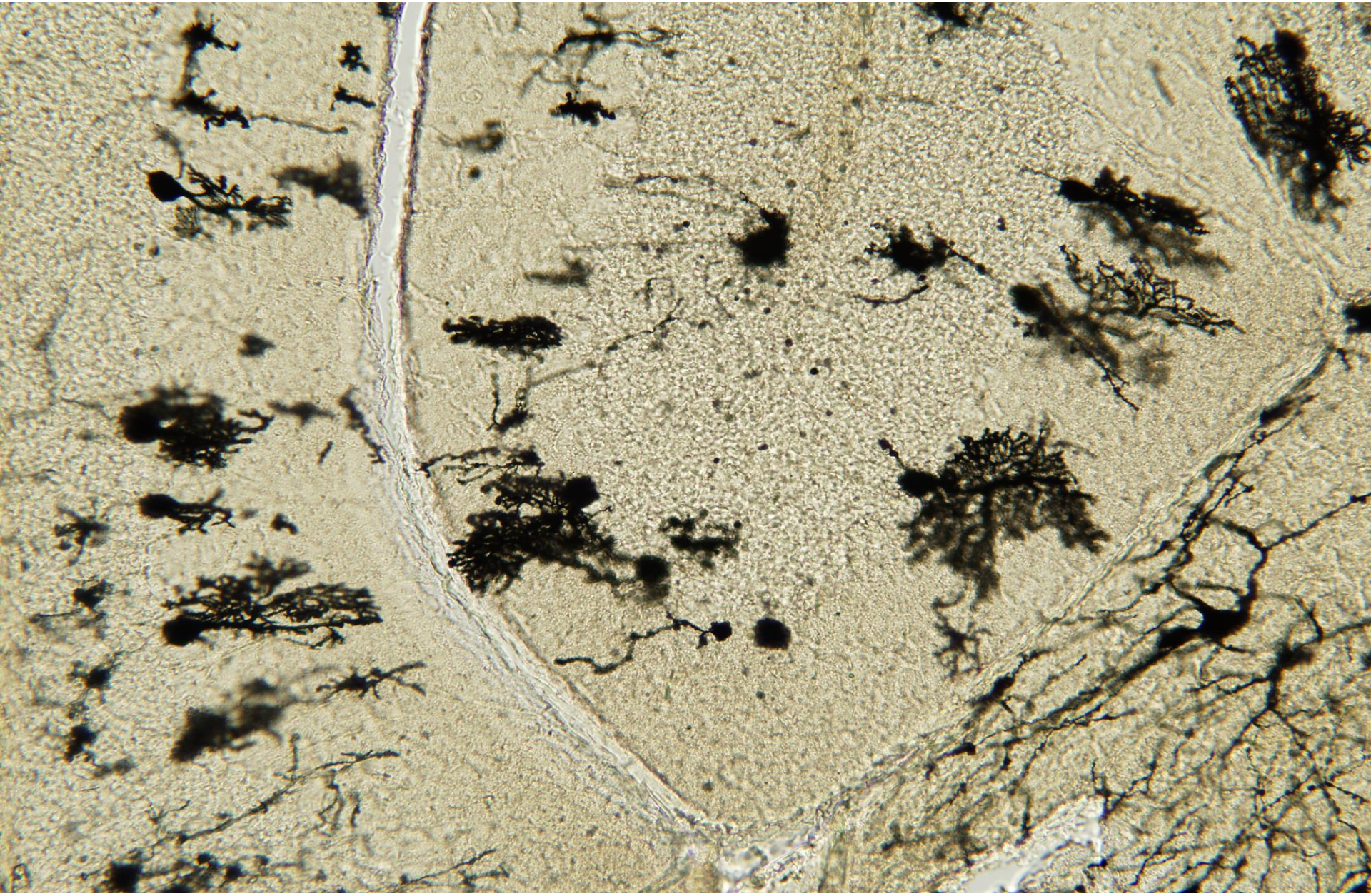

Sagitální řez mozečkem zdravé myši

Purkyňovy buňky typického tvaru včetně bohatého dendritického větvení. Golgiho impregnace

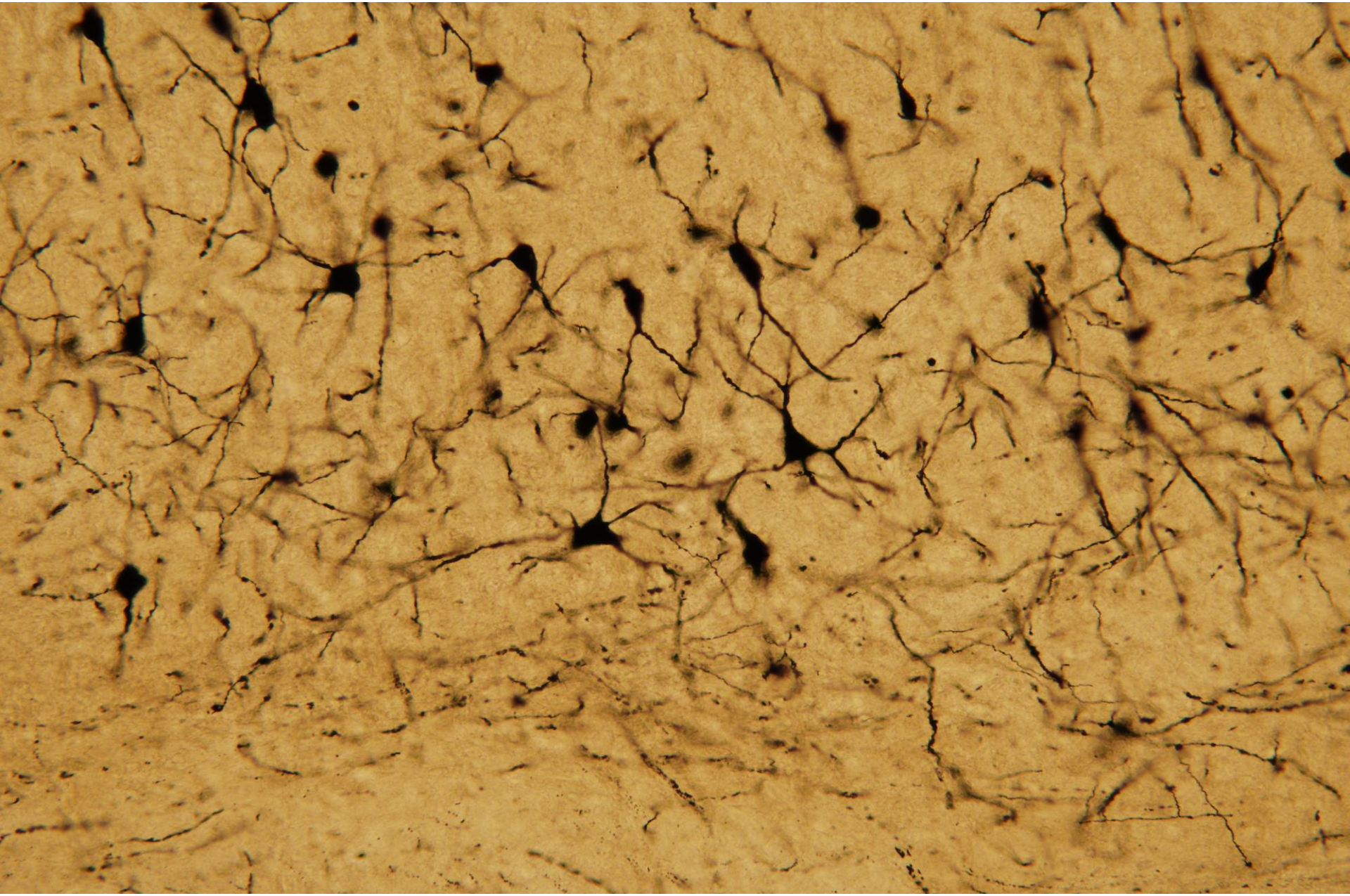

Buňky mozkové kůry myši- Golgiho impregnace

Zobrazení c-Fos proteinu

Imunohistochemická metoda k zobrazení proteinu, produkovaného stejnojmenným **genem c-fos** (Immediate-early gen). Protein má funkci transkripčního faktoru (TF)

Exprese c-Fos proteinu je považována za ***marker okamžité neuronální aktivace***.

Metoda slouží k určení specifické oblasti jako cíle sledovaného stimulu.

Příklady použití :

- zdokumentování specifických oblastí mozku, aktivovaných stresem, strachem. Aktivace neuronů identifikována v limbických a hypotalamických strukturách (amygdala, prelimbický kortex, dorzomediální hypotalamus, v nc. paraventricularis, arcuatus a locus coeruleus)
- sledování cirkadiánního časovacího systému u hlodavců (c-Fos detekce v nc. suprachiasmaticus).

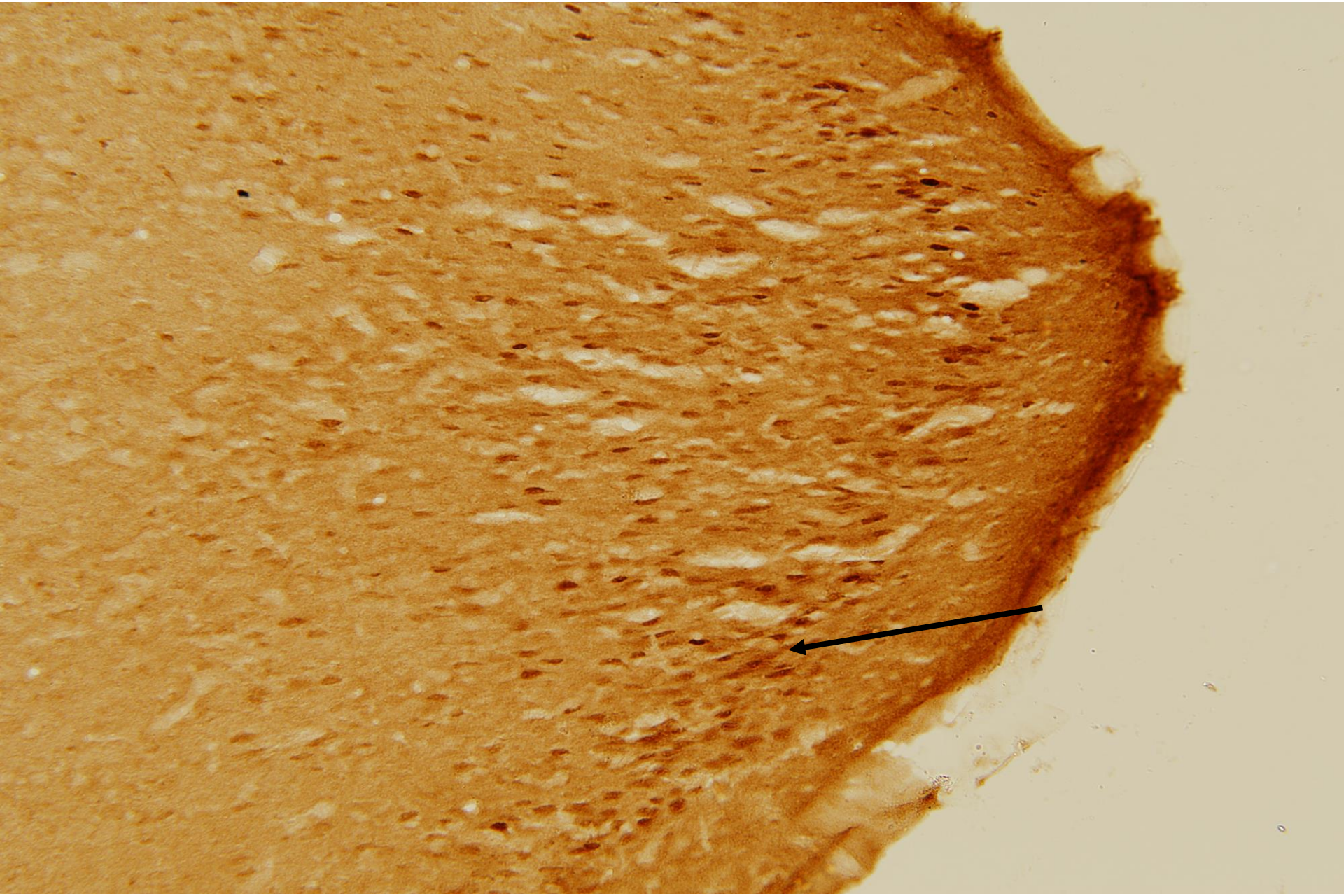

C-Fos pozitivní buňky – šipka **Mozek myši**

Histochemická detekce NADPH diaforázy

Detekce NADPH diaforázy - markeru aktivní nitric-oxide syntázy (NOS) s produkcí nitrcoxidu (NO) - patří k funkčně morfologickým barvením.

Příklady použití :

- aktivace neuronů, obsahujících NOS při strachu (detekce NADPHd i c-Fos.)
- aktivace NOS pozitivních neuronů a indukce endoteliální NOS v mikrocirkulaci v okolí mozkového traumatu (kortikální kontuze)
- aktivace NOS pozitivních neuronů v hipokampu v souvislosti s učením

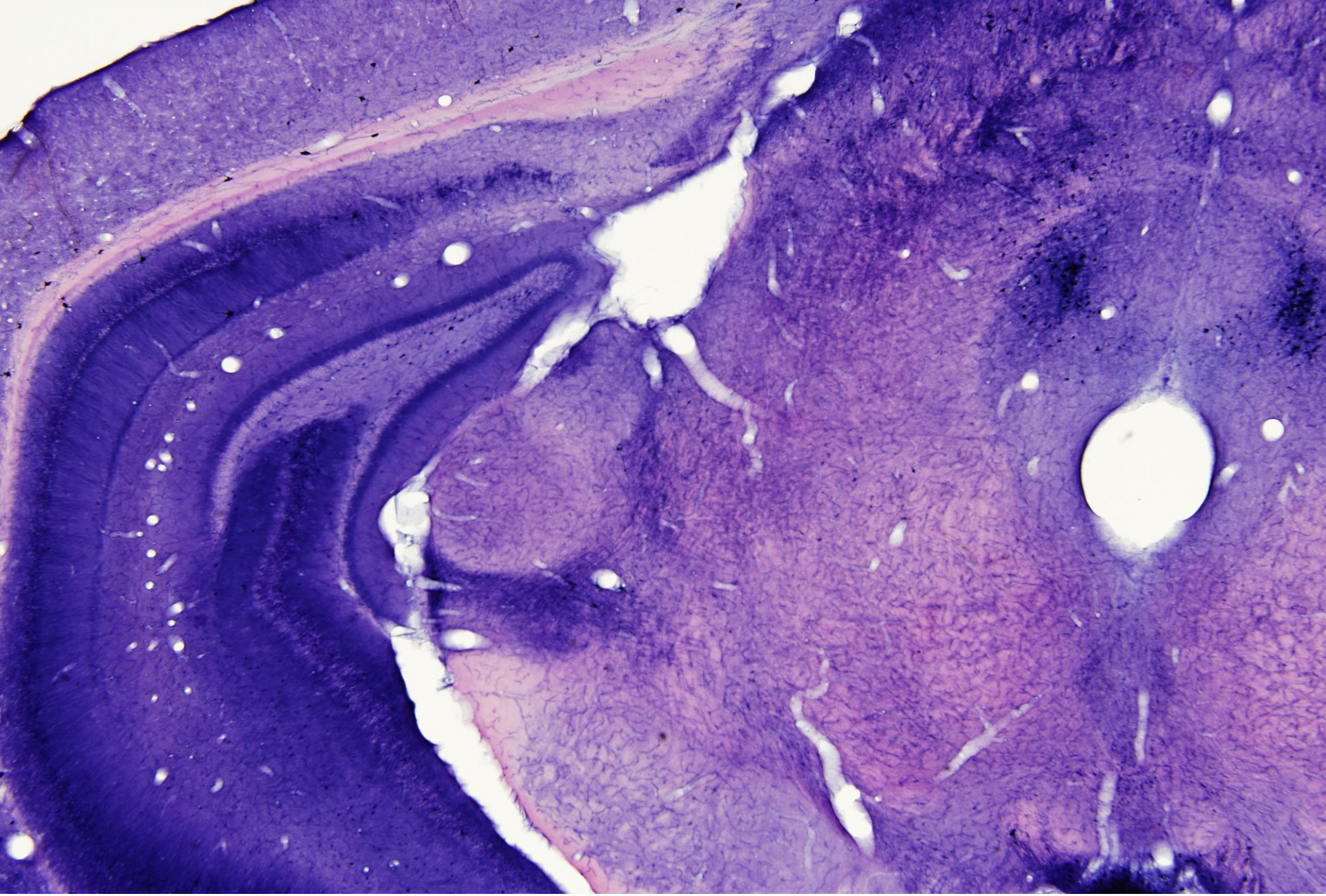

Mozek myši- **černé buňky = NOS pozitivní, značené NADPH diaforázou**

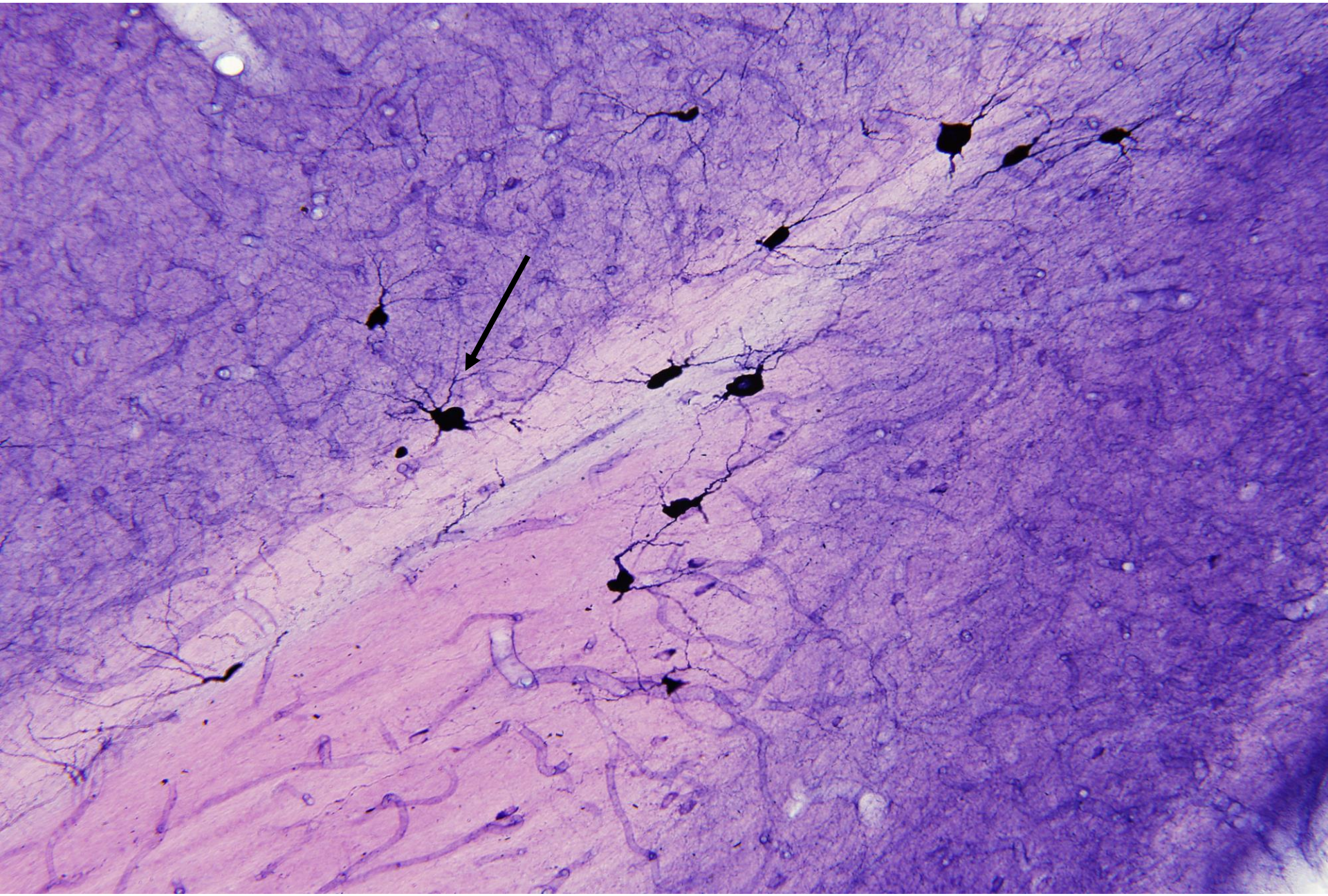

Detail NOS pozitivní buňky

Barvení technikou Fluoro - Jade

Fluoro-Jade - anionický fluorochrom se specifickou afinitou k buňkám v různých stádiích degenerace.

Technika - fluorescenční histochemická metoda vizualizace neuronální degenerace. Umožňuje sledovat průběh neurodegenerativního procesu už v začátcích a kvantifikovat rozsah odumírající tkáně.

Příklady použití :

- identifikace odumírajících buněk v traumaticky postiženém mozku.
- kvantifikace infarktového ložiska na ischemickém či reperfuzním podkladě (korelace s neuromotorickými funkcemi.)
- nález neuronální degenerace po status epilepticus (v hipokampu)

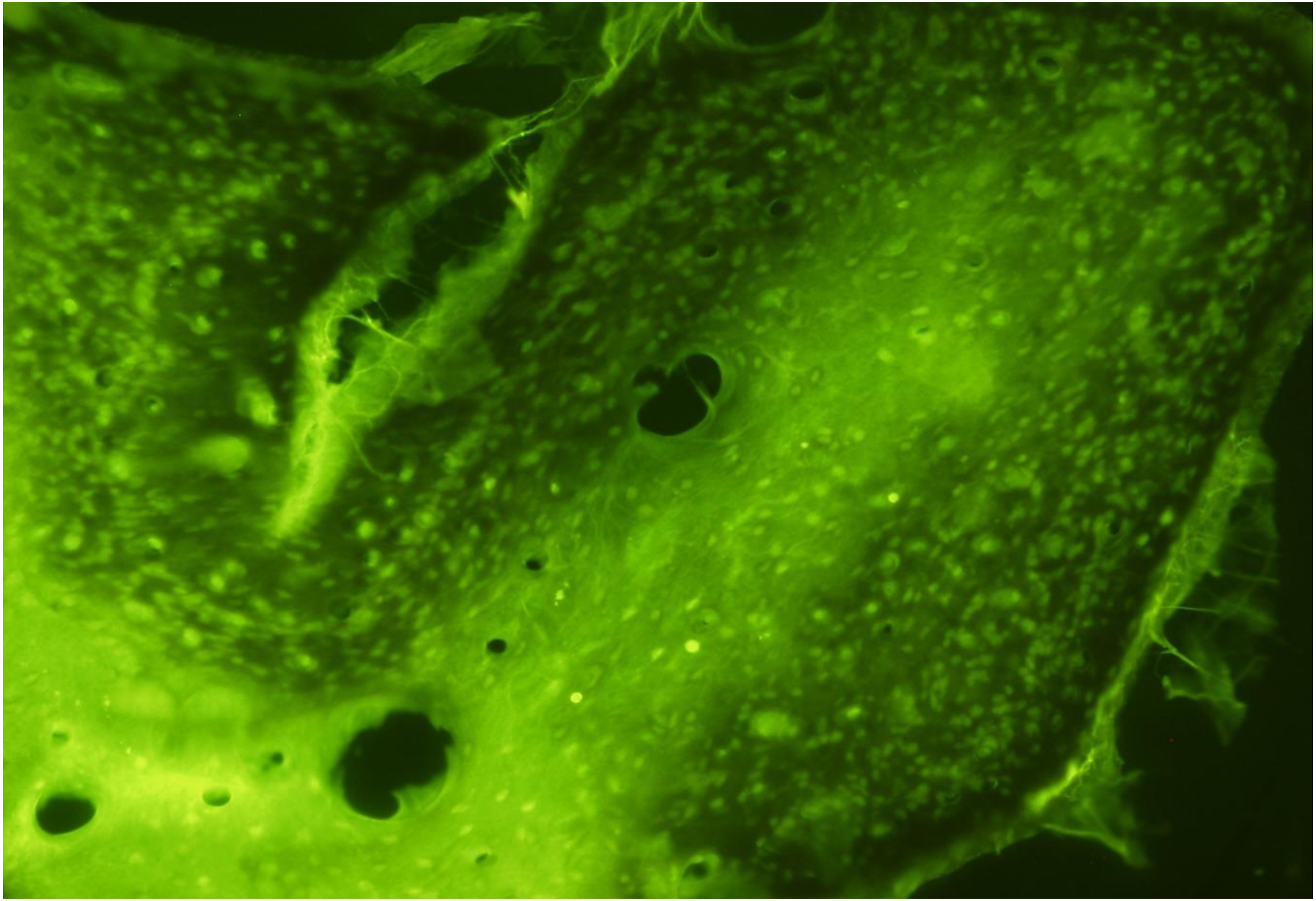

Mozeček myši- **ve fluorescenčním mikroskopu, barvený technikou Fluoro-Jade**

Imunohistochemické zobrazení anticalbindinem

Calbindin –patří do velké rodiny proteinú vážících vápník. Je obsažen v centrálních i periferních nervových tkáních, v imunoreaktivních neuronech v hypotalamu, ale také v Purkyňových buňkách v mozečku. Ty, značené protilátkou jsou pak snadno detekovatelné. Toho lze s výhodou využít při sledování neurodegenerativních onemocnění mozečku, která postihují právě Purkyňovy buňky.

Příklady použití :

- sledování degenerace Purkyňových buněk u Lurcher mutantních myší (olivocerebelární degenerace s excitotoxickou apoptózou Purkyňových buněk).
- pozorování diferencujících se Purkyňových buněk v embryonálním transplantátu u Lurcher mutantních myší.

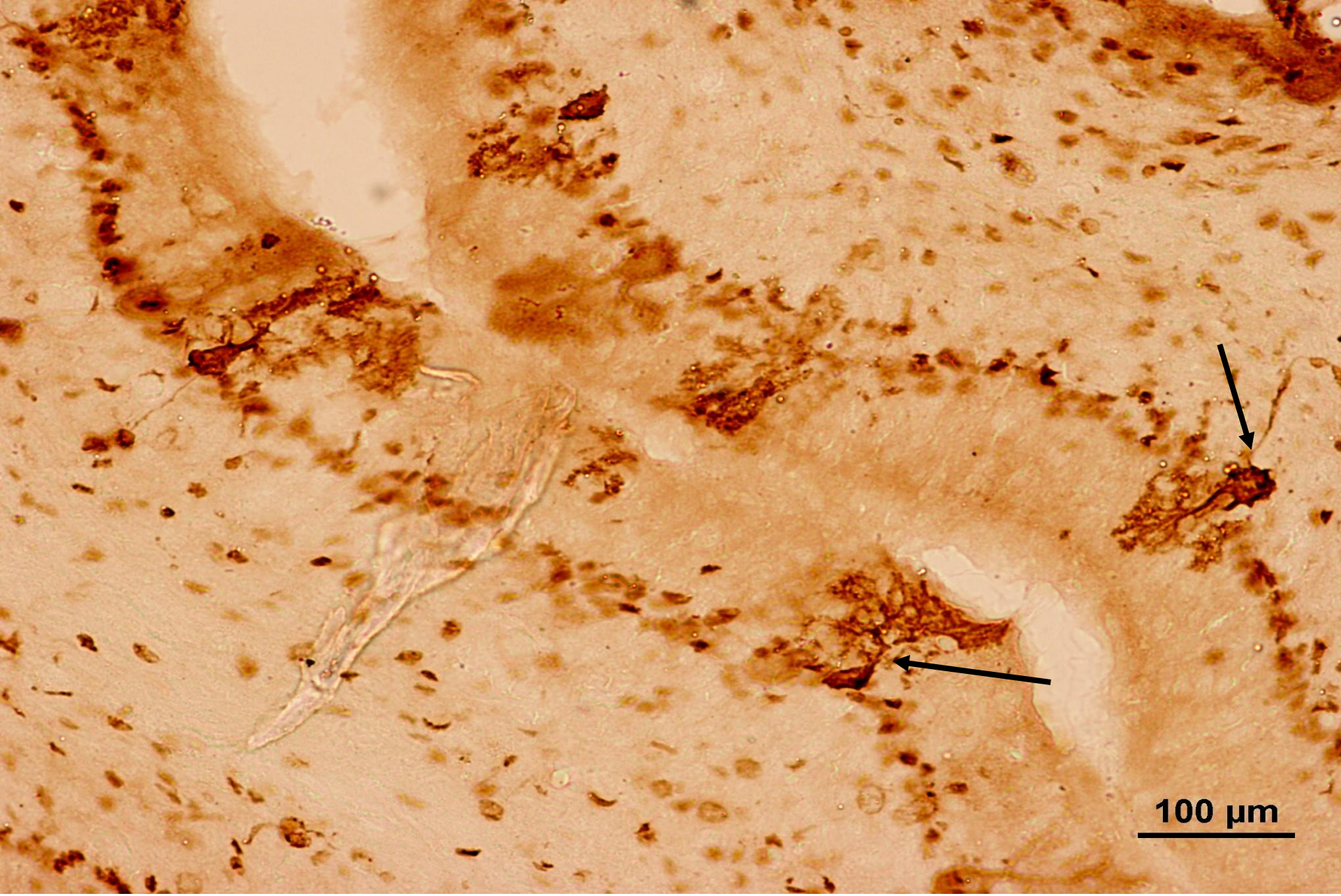

Mozeček – 21 denní myš typu Lurcher- **již silně prořídlé Purkyňovy buňky značené anticalbindinem (šipka)**