Nitrolební hypertenze

Nitrolební tlak

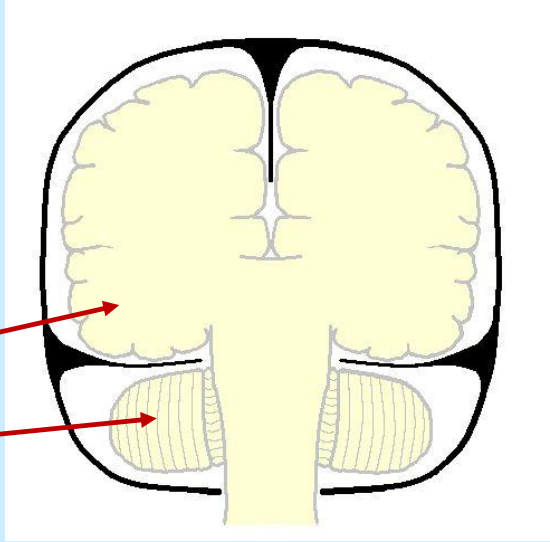

Normální nitrolební tlak v horizontální poloze

= 7-15 mm Hg

(hodnoty nad 40 mm Hg = jednoznačně zvýšené)

Prostor v dutině lební - supratentoriální prostor

- infratentoriální prostor

Celkový obsah lebeční dutiny (mozek 80 %, likvor 10 %, krev 10 %) má konstantní objem. Zvýšení objemu kterékoliv z nitrolebních struktur nebo vznik struktury nové (nádor) vede ke snížení objemu ostatních složek a zvýšení nitrolebního tlaku (Monro-Kellieho hypotéza).

Procesy zvětšující objem v dutině lební = **expanzivní nitrolební procesy**

- nitrolební nádory
- edém mozku
- hematomy
- hydrocefalus

Syndrom nitrolební hypertenze

- bolest hlavy – zhoršení v horizontální poloze
- zvracení, někdy bez nauzey
- porucha vědomí (dominuje při rychlém rozvoji nitrolební hypertenze)
- ložiskové příznaky v závislosti na lokalizaci primárního patologického procesu
- na očním pozadí městnavá papila
- u novorozenců a kojenců vyklenutá fontanela

Syndrom nitrolební hypertenze

- jeden z hlavních mechanismů sekundárního poškození mozku
- snižuje perfúzní tlak (CPP = MAP – ICP)
  → hypoperfúze mozku
  → omezení žilního odtoku
  → hypoxie, acidóza
  → edém mozku → potenciace nitrolební hypertenze
  → blokáda cirkulace likvoru → potenciace nitrolební hypertenze

Herniace mozku (tlakové kužele, konusy)

- expanzivní procesy vytlačují mozkovou tkáň do relativně volného prostoru

Tlakové konusy

1. **<u>Subfalciální (laterální) konus</u>**
   -při jednostranném expanzivním procesu v hemisféře → obvykle bez ložiskových příznaků vyvolaných přímo kuželem

2. **<u>Tentoriální konus</u>**
   -v tentoriálním otvoru
   -u symetrických supratentoriálních expanzí → descendentní
   → komprese mozkového kmene a n. III → porucha vědomí, mydriáza, chybí fotoreakce, okohybné poruchy
   -u symetrických infratentoriálních expanzí
   → ascendentní → nauzea, porucha vědomí

3. **<u>Laterální tentoriální (temporální) konus</u>**
   -jednostranný tentoriální konus
   -u jednostranných supratentoriálních expanzí
   → jednostranné ložiskové příznaky

4. **<u>Okcipitální (tonzilární) konus</u>**
   -ve foramen occipitale magnum
   -u infratentoriálních expanzí
   nebo u dlouhodobých supratentoriálních expanzí
   → poškození mozečku (tonsila)
   a komprese prodloužené míchy (vitální centra)

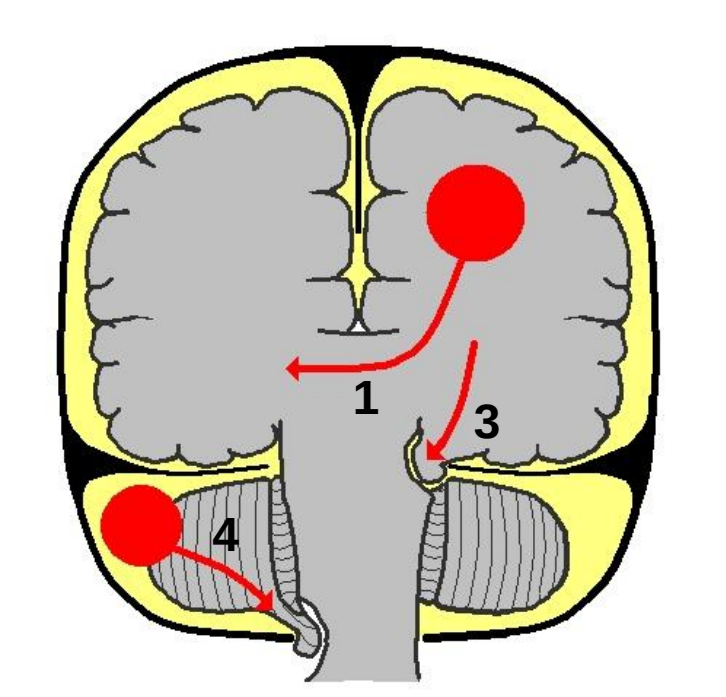

Kompenzace nitrolební hypertenze

Autoregulace průtoku krve mozkem

↑ systémového TK, alkalóza, hypokapnie → zúžení mozkových cév

↓ systémového tlaku, acidóza, hyperkapnie → dilatace mozkových cév

Cushingův reflex:

ischemie (hypoxie mozkového kmene) → stimulace sympatiku → ↑ tepové frekvence, ↑ síly stahu srdce, periferní vazokonstrikce → ↑ TK → ↑ perfúzního tlaku → ↑ prokrvení mozku

↑ TK → aktivace baroreceptorů → ↓ tepové frekvence (ale hypertenze přetrvává) → bradykardie a ↑ TK při intrakraniálním krvácení

Kompenzační mechanismy (rezerva)

- ↓ objemu likvoru, ↓ objemu krve v nitrolebních cévách (zejm. žilách)

Kompenzace nitrolební hypertenze

1. **Plná kompenzace**
   - ↓ produkce a ↑ resorpce likvoru

2. **Částečná kompenzace**
   - ↑ systémového TK → udržení perfusního tlaku
   - ↓ objemu krve v nitrolebních cévách

3. **Dekompenzace**
   - další ↑ systémového TK, ↓ tepové frekvence
   - hypoxie a hyperkapnie → vazodilatace mozkových cév → další ↑ nitrolebního tlaku

Nitrolební hypotenze

- ztráta likvoru (lumbální punkce, penetrující poranění, píštěl)
- dehydratace
- idiopatická

Projevy:
- podobné nitrolební hypertenzi, ale úleva v horizontální poloze
- bolest hlavy, nauzea, zvracení
- méně nebezpečné

Poruchy cirkulace mozkomíšního moku

Objem: 100-180 ml
Produkce: plexus chorioideus zejména v postranních komorách
Cirkulace: postranní komory → foramina Monroe → III. komora → aqueductus Sylvii → IV. komora
→ centrální kanál míchy
→ foramen Magendi a Luschkae → cisterna magna → subarachnoidální prostor
Resorpce: villi arachnoideales
Kompletní obměna během 5-7 h

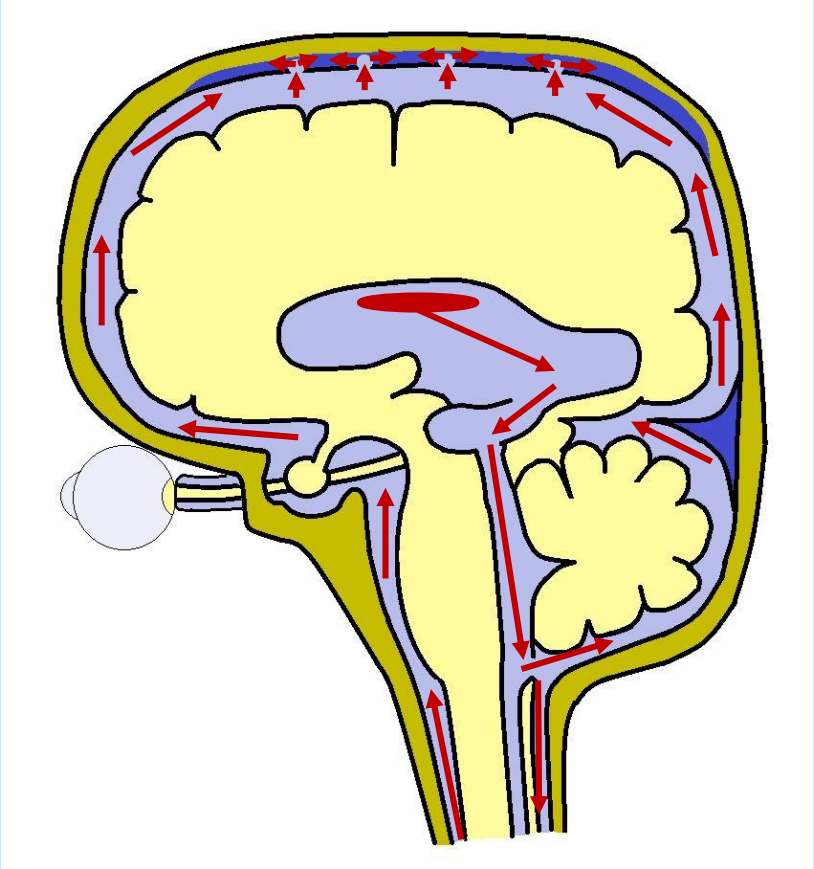

Hydrocefalus

= zvětšení objemu likvoru s rozšířením komor případně i subarachnoidálního prostoru

X hydrocephalus e vacuo = zvětšení objemu likvorového prostoru atrofií mozku

Mechanismus vzniku:

- snížení resorpce likvoru, vzácně zvýšená tvorba

Komunikující hydrocefalus

= kumulace likvoru také v subarachnoidálním prostoru

- defekt resorpce likvoru ve villi arachnoideales, narušená cirkulace v subarachnoidálním prostoru pro meningeální adheze po hnisavé meningitidě nebo krvácení
- vzácně hypersekrece likvoru papilomem choroidního plexu

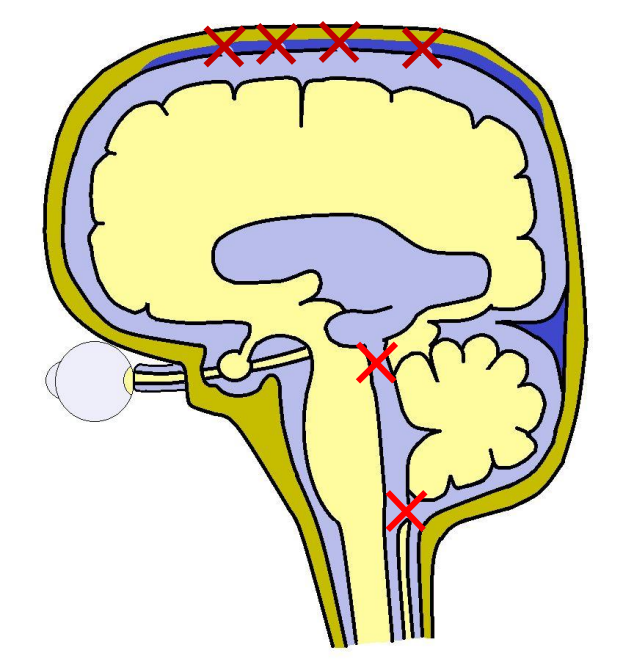

Nekomunikující hydrocefalus

= dilatace mozkových komor

- obstrukce spojení mezi komorami a subarachnoidálním prostorem
- obstrukce tumorem, po zánětu, krvácení, vrozený defekt

Projevy hydrocefalu

- **akutní hydrocefalus** – symptomy nitrolební hypertenze, ložiskové příznaky související s příčinou a lokalizací obstrukce
- **chronický hydrocefalus** – poruchy chůze, inkontinence, demence
  U dětí (< 2 roky) – zvětšení lebky

Normotezní hydrocefalus

- normální nitrolební tlak, jen pulzy nitrolební hypertenze
- poruchy chůze, inkontinence, demence
- nejasná patogeneze, někdy následek úrazu, krvácení, infekce, ale často neznámá příčina

Hydrocefalus u dětí

- Příčiny jako u dospělých + vývojové malformace
  Např. Arnoldova-Chiariho malformace = posun mozečku a prodloužené míchy do páteřního kanálu (+ další malformace v zadní jámě lební)
  → útlak likvorových cest

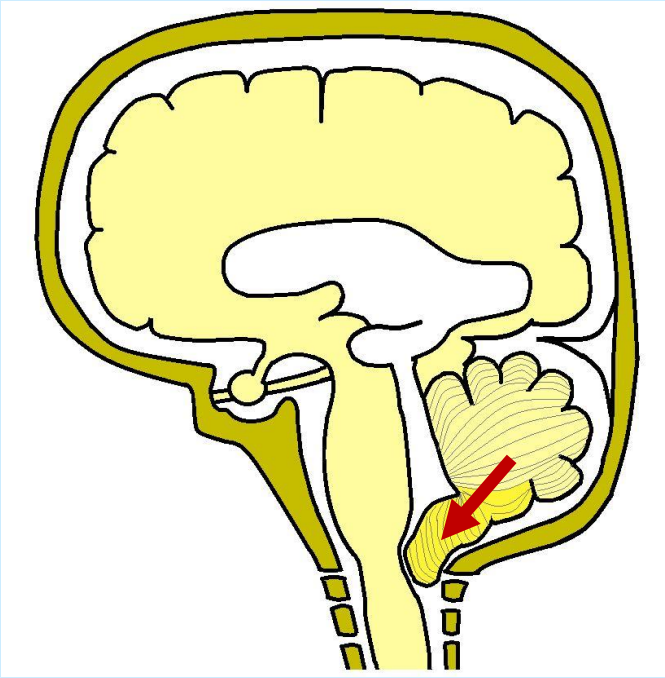

Arnoldova-Chiariho malformace I

- Ve věku do 2 let zvětšení obvodu hlavy

Mozkový edém

Edém mozku

= obecná patologická odpověď mozku na různé noxy

- kumulace vody a Na^+
- generalizovaný nebo ložiskový
- provází:
  - hypoxii
  - úrazy mozku
  - infarkt mozku
  - intoxikace
  - krvácení
  - metabolické poruchy
  - zánět
  - těžké epileptické záchvaty
  - nádory mozku
  - poruchy metabolismu vody a minerálů

Klasifikace edému mozku:

1) vazogenní – extracelulární

- porucha permeability cévní stěny – poruchy hematoencefalické bariéry
  - infarkt mozku, úrazy mozku, okolí nádoru mozku (patologická angiogeneze, ischémie z komprese cév rostoucím nádorem), mozkové krvácení, zánět

  →průnik plazmatických proteinů do intersticia → nasávání vody
- zejména v bílé hmotě

2) cytotoxický - intracelulární

- nedostatek energie (z jakéhokoliv důvodu) → pokles činnosti Na^+-K^+-ATPázy → vzestup intracelulární ho Na^+ a vody
- ischémie mozku (nedostatek energie), purulentní meningitida (arachidonová kyselina uvolněná zánětlivou reakcí, poškození buněčné membrány bakteriálními toxiny), intoxikace (poškození buněčné membrány a metabolizmu buňky), metabolické poruchy (endogenní toxiny – např. amoniak při jaterním selhání)

3) Intersticiální - extracelulární

- při obstrukčním hydrocefalu, vzestup hydrostatického tlaku v mozkových komorách → likvor se protlačuje periventrikulární mozkové tkáně

4) Kombinace 1-3

Edém mozku

→ nitrolební hypertenze

→ tlakové kužele

→ pokles perfúzního tlaku

→ při extracelulárním edému zvětšení extracelulárního prostoru → prodloužení dráhy difúze kyslíku, živin, katabolitů a signálních molekul

intracelulární edém

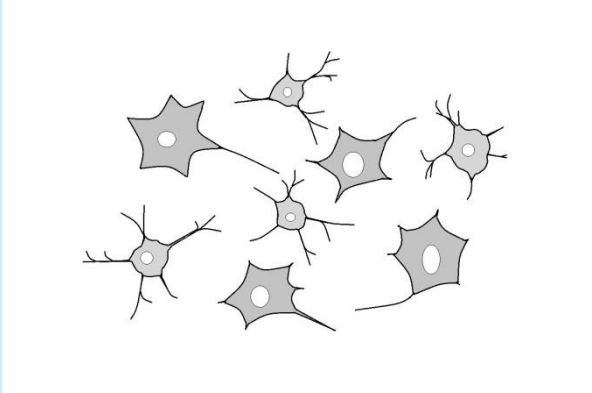

normální stav

extracelulární edém

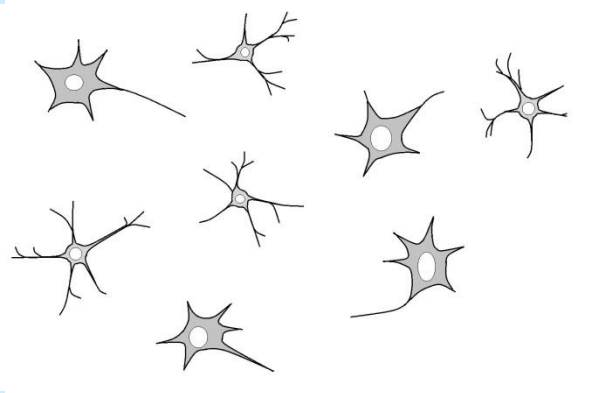

Poruchy hematoencefalické bariéry

HEB = endotel mozkových kapilár (tight junction), bazální membrána, výběžky astrocytů, pericyty (typ mikroglie)

Permeabilita HEB

- většina látek, pro které je HEB propustná, přechází po koncentračním gradientu – závisí na plazmatické hladině
- lipofilní, nepolární látky procházejí HEB snadno (O_2, CO_2)
- specifické přenašeče (glukóza, aminokyseliny)
- etanol, heroin, nikotin procházejí snadno
- voda prochází snadno → osmotická rovnováha mezi mozkem a krví
- ionty potřebují kanály a přenašeče

Pomalý prostup iontů a dalších osmoticky aktivních látek a dobrá prostupnost vody vedou k edému mozku po rychlém poklesu osmolality plazmy (rychlá korekce diabetického hyperosmolárního komatu, dialýza).

Nižší účinnost HEB normálně v periventrikulárních oblastech a v neurohypofýze

Poruchy: nádory, úrazy, ischémie, krvácení, zánět...

Intrakraniální krvácení

Epidurální krvácení

- Do epidurálního prostoru z meningeálních tepen a žil, žilních splavů
- Po úrazech hlavy

Subdurální krvácení

- Po úrazu hlavy, často s frakturou lebky, žilní krvácení
- Akutní - hodiny-dny po úrazu
- Subakutní - více dnů
- Chronický - u starších lidí, mnohdy i po slabém úderu do hlavy

Subarachnoidální krvácení

- Ruptura aneuryzmatu, často při hypertenzi

Intracerebrální krvácení

- Hypertenze + ateroskleróza
- Nejč. aa. perforantes (krvácení do talamu, bazálních ggl., bílé hmoty - capsula interna)