Patofyziologie míchy

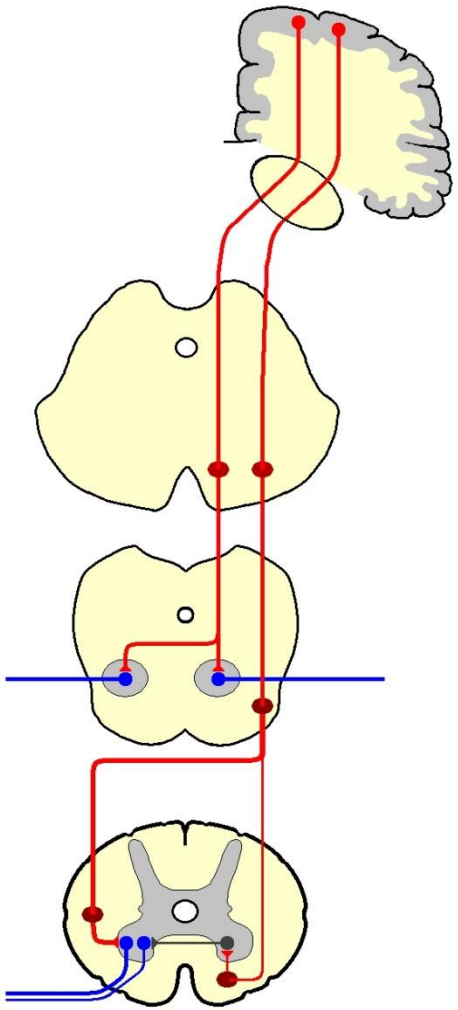

Centrální motoneuron

Periferní motoneuron

Interneuron

Hlavní příznaky míšních lézí

- **Motorické** (postižení pyramidové dráhy a předních míšních rohů)
- **Senzitivní** (globální – asociované, disociované)
- **Sfinkterové** a další **autonomní** poruchy

Syndrom příčného přerušení míchy – transverzální míšní léze

- příčiny: trauma, nádory, krvácení, degenerativní procesy
- deficit vzniká vždy **pod místem léze**
- **míšní šok**: vzniká po akutní transverzální míšní lézi; je **kompletní útlum míšní činnosti** (i reflexní) – léze má charakter pseudochabé obrny
- u člověka míšní šok trvá cca **2 – 3 týdny**
- příznaky: mizí veškerá volní hybnost, senzitivní čití, porušeny i vegetativní funkce (vazodilatace, pokles krevního tlaku)
- ochabnutí sfinkterů, močový měchýř atonický, m. detrusor chabý, retence moči, stolice

Odeznění míšního šoku

<u>Náznak obnovy motorických funkcí</u>:

Po areflexii je možné vybavit **reflexy** včetně **reflexů patologických** (Babinského)

- Dochází k vytvoření **automatického** reflexního měchýře: při vyšší lézi nad spinálním centrem močení (S2-4), zůstává porušená volní kontrola m. sphincter externus, m. detrusor je hyperaktivní, vyprazdňování měchýře je spontánní, reflexní
- Při lézi centra S2-4 porucha i reflexního mechanismu, měchýř trvale chabý, atonie detrusoru, distenze měchýře, paradoxní ischurie – **autonomní** močový měchýř
- Mechanismy defekace analogické, dochází k retenci nebo inkontinenci stolice
- Poruchy erekce: léze v oblasti Th12-L1, S2-S4

Postižení dle výše léze

- Horní krční mícha (do C4): **kvadruplegie**, paréza bránice – dechová insuficience (pentaplegie)
- Krční intumescence (C5 – Th2): **kvadruparéza**, DK plegické, HK jen paretické
- Th3 – Th12: **paraplegie DK**
- Bederní intumescence (L1 – S2): **paraparéza DK**
- Epikonus: porucha extenzorů nohy, vázne dorzální a plantární flexe nohy
- Konus: není zjevný motorický deficit, postiženy jen krátké flexory prstů

Brown-Sequardův hemisyndrom míšní

Příčné přerušení poloviny míchy:

Příčiny: úraz, herniace meziobratlové ploténky, epidurální absces, nádory komprimující míchu laterálně

Porucha motorických funkcí:

centrální spastická obrna ipsilaterálně pod místem léze, periferní obrna v oblasti inervované z příslušného míšního segmentu

Poruchy senzitivních funkcí:

ipsilaterálně ztráta čití taktilního a propriocepce, kontralaterálně ztráta čití algického a termického (dosahuje jen o 1 – 2 segmenty níže pod místo léze)

v místě léze často kořenové bolesti

Brown-Sequardův hemisyndrom míšní

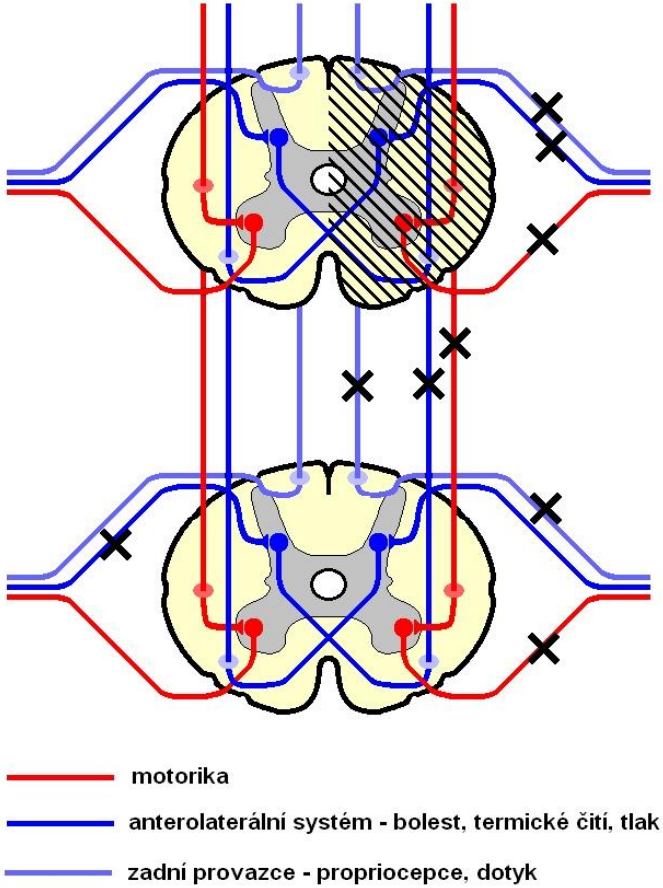

Syndrom a. spinalis anterior

- a. spinalis anterior zásobuje přední 2/3 míchy
- proproicepce zachována
- poruchy termocepce a nocicepce