Epilepsie

Základní pojmy

Epilepsie je chronické onemocnění mozku, které je charakterizováno opakujícím se výskytem nevyprovokovaných epileptických záchvatů.

Jako **epileptický záchvat (paroxysmus)** označujeme náhlou, přechodnou poruchu vnímání, myšlení, autonomních funkcí nebo chování, která je podmíněna abnormální elektrickou aktivitou různě rozsáhlé populace nervových buněk mozku označované jako **epileptické ohnisko**.

Je však nutné odlišovat pojem epileptický záchvat a epilepsie!

Epileptický záchvat je pouhý příznak s charakteristickým elektroencefalografickým (EEG) korelátem. Ojedinělý epileptický záchvat může být vyprovokován i u člověka bez neurologického onemocnění, např. v rámci abstinenčních příznaků v prvních několika dnech po vysazení barbiturátů nebo při přerušení chronického abusu alkoholu. Nemusí se tedy jednat o epilepsii jako onemocnění. U epilepsie má člověk dlouhodobě zvýšenou tendenci ke vzniku záchvatů a ty se tedy s větší či menší frekvencí opakují (záleží mimo jiné i na léčbě).

I když jsou projevy epileptických záchvatů mezi postiženými jedinci značně různorodé, existují tyto společné charakteristické znaky všech epileptických paroxysmů:

- náhlý vznik příznaků
- přechodné trvání projevů (obvykle sekundy až minuty)
- obvyklá stereotypnost projevů záchvatu u téhož jedince
- existence epileptického ohniska

Epileptické ohnisko

Epileptické ohnisko (zóna) může vzniknout v kterékoli oblasti mozkové šedi. Nejnáchylnější na jeho vznik je obvykle neokortex, hipokampus a thalamus. Ohnisko může být morfologicky definované (nádor, jizva, malformace) nebo nedefinované. Epileptické ohnisko obsahuje abnormálně fungující neurony (bez neuronů by nevznikla patologická aktivita), přičemž důvody a mechanismy změny chování těchto neuronů mohou být velmi rozmanité. Proto také k epilepsii může vést řada příčin (viz dále).

Neurony epileptického ohniska se vyznačují **hyperexcitabilitou a hypersynchronií**. Hyperexcitabilita je abnormální, přemrštěná elektrická reakce nervových buněk na běžný podnět. Hypersynchronie je vlastnost populace neuronů epileptického ohniska produkovat elektrické výboje současně.

Hyperexcitabilita

Při intracelulárním záznamu elektrických napěťových změn z oblasti dendritu nebo somatu individuální nervové buňky epileptického ohniska skleněnou elektrodou můžeme registrovat přemrštěně vysoký a prolongovaný excitační postsynaptický potenciál (EPSP), tzv. paroxysmální depolarizační posun (PDS – paroxysmal depolarizing shift). Jde o náhle vzniklou velkou depolarizaci původního klidového membránového napětí (velikost napěťové změny se pohybuje v rozmezí 20 – 40 mV a trvá 50 – 200 ms), která na svém vrcholu spouští salvu akčních potenciálů o frekvenci několika stovek Hz. Paroxysmální depolarizační posun je následován prolongovanou hyperpolarizací (viz Obr. 1). Co je příčinou tohoto abnormálního epileptiformního chování neuronů, není přesně známo.

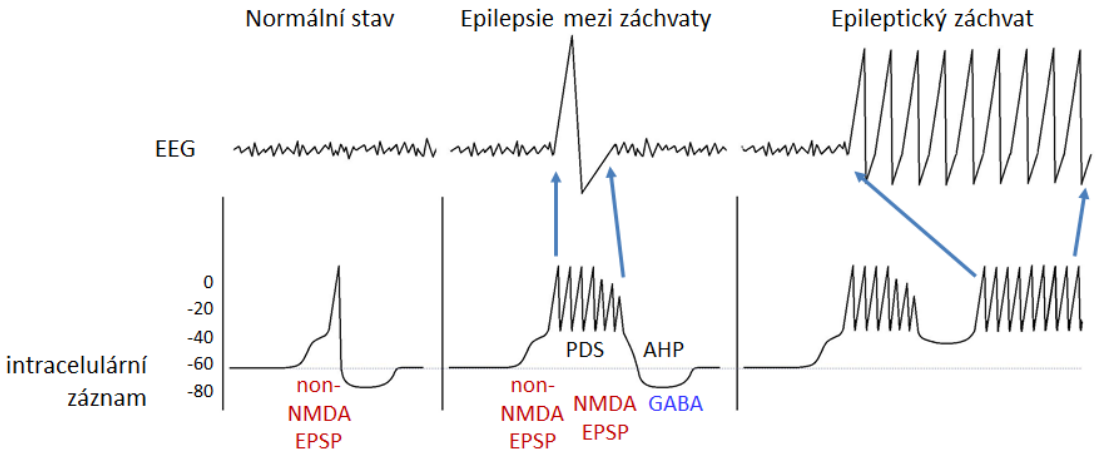

PDS = paroxysmální depolarizační posun (paroxysmal depolarizing shift)
AHP = následná hyperpolarizace (afterhyperpolarization)
EPSP = excitační postsynaptický potenciál

Obr. 1: Chování neuronů epileptického ohniska.

Další faktory rozhodující o vzniku epileptického záchvatu:

- práh: dán vlastnostmi ohniska a okamžitou situací (nevyspání, glykémie, vliv léků, drog, alkoholu...)
- podnět: síla a charakter podnětu (nebezpečné např. blikající světlo)

Etiologie epilepsie

Rozlišujeme epilepsii **primární**, kdy je obvykle příčina neznámá, nástup záchvatů již v dětském věku nebo adolescenci a existuje určitá genetická predispozice. **Sekundární (symptomatická)** epilepsie se vyznačuje chyběním genetické dispozice a jsou prokázány tzv. epileptogenní faktory. Např. se jedná o stavy po cévní mozkové příhodě (CMP), jizvení po traumatu, nádory, záněty, vývojové vady mozku. Asi u 5-9 % pacientů po CMP se rozvine tzv. vaskulární epilepsie. Obecně platí, že jakékoliv poškození neuronů může vést k epilepsii. Epilepsie ale nevychází z centra jizvy nebo postmalatické pseudocysty, spíše z jejího okraje, kde přežívají poškozené neurony.

Epileptické záchvaty dle topografického hlediska

Epileptické záchvaty se dělí do dvou velkých kategorií, na parciální a generalizované.

Parciální záchvaty

Jako parciální záchvaty označujeme ty, u nichž počáteční klinické projevy nebo elektroencefalografický záznam provedený v době paroxysmu ukazují na abnormální elektrické chování neuronů v ohraničené korové oblasti jedné mozkové hemisféry. Parciální záchvaty se dále klasifikují podle toho, zda je či není během záchvatu alterováno vědomí (kvantitativní nebo kvalitativní poruchy).

Parciální záchvat s elementární symptomatologií (jednoduchý parciální záchvat)

Při tomto typu záchvatu nedochází k poruše vědomí. Podle konkrétních příznaků mohou být záchvaty děleny na paroxysmy s motorickými, somatosenzorickými, speciálními senzorickými, autonomními a psychickými příznaky. Konkrétní projevy záchvatů odvisí od funkční specializace mozkového kortexu, ve kterém je lokalizováno epileptické ohnisko (např. gyrus praecentralis → svalové záškuby na kontralaterální straně těla, gyrus postcentralis → parestézie na kontralaterální straně těla, tzv. motorická nebo senzitivní Jacksonova epilepsie).

Parciální záchvat s komplexní symptomatologií

Dochází k poruše vědomí. Ta může být iniciální známkou záchvatu nebo paroxysmus začíná jako elementární a teprve později progreduje v poruchu vědomí. Tyto záchvaty se dále klasifikují na paroxysmy doprovázené nebo postrádající automatismy. Jako automatismy označujeme podvědomé neúčelné stereotypní pohyby (např. olizování, mlaskání, žvýkání nebo osahávání se). Příkladem je tzv. psychomotorický záchvat (pobíhání, nesmyslná činnost), kdy ohnisko bývá lokalizováno v temporálním laloku.

Generalizované záchvaty

Jako **primárně generalizované** označujeme záchvaty, u nichž počáteční klinické a elektroencefalografické projevy ukazují, že abnormální elektrická aktivita postihuje od samého počátku náhle a difúzně korové neurony obou mozkových hemisfér. Epileptickým ohniskem se zde tedy hned od počátku stává celá mozková kůra. Vědomí je u těchto paroxysmů narušeno, i když nemusí být u záchvatů krátkého trvání jeho porucha postižitelná. Generalizované záchvaty se klasifikují na paroxysmy konvulzivní a nekonvulzivní. Do skupiny konvulzivních patří záchvaty tonicko-klonické, tonické a klonické. Mezi nekonvulzivní záchvaty řadíme absence, záchvaty myoklonické a atonické.

Záchvat typu **absence** (petit mal) je typický pro děti do 10 let věku. Trvá obvykle 5-15 sekund a může vzniknout mnohokrát denně. Dítě hledí strnule před sebe a nereaguje. EEG záznam ukazuje bilaterální a symetrické hrotové kmity s frekvencí kolem 3Hz.

Tonicko-klonický záchvat (grand mal) trvá většinou 1-5 minut, typické jsou generalizované tonické a klonické křeče, ztráta vědomí, pokousání jazyka, inkontinence, pak zmatenost, agresivita, na záchvat je amnézie. EEG záznam ukazuje ostré vlny s vysokou amplitudou a frekvencí až 100 Hz. Závažná komplikace je tzv. status epilepticus, kdy navazuje několik záchvatů po sobě, aniž by pacient nabyl vědomí. Při vysoké aktivaci glutamátových receptorů může tento stav vést ke smrti mnoha neuronů (tzv. glutamátová excitotoxicita).

Také parciální záchvat s elementární či komplexní symptomatologií může konečně vyústit v generalizovaný konvulzivní záchvat. V tomto případě jde o **parciální záchvat sekundárně generalizovaný**.

EEG projevy epileptického ohniska

V praktické medicíně je třeba diagnosticky řešit případy, které se podobají epileptickému záchvatu, ale mechanismem vzniku nejsou epileptické zóny (např. synkopy, hystericky podmíněné poruchy vědomí). K verifikaci záchvatu jako epileptického zde pomáhá přesný popis projevů příhody a elektroencefalografie, která je schopna detekovat přítomnost epileptické zóny v mozkovém kortexu. S ohledem na nepředvídatelnou dobu vzniku a trvání epileptických záchvatů se EEG vyšetření ve většině případů provádí v období mezi záchvaty, které označujeme jako **interiktální perioda**. Využívá se skutečnosti, že abnormální elektrické chování neuronů může v tlumené subklinické podobě (bez manifestace) přetrvávat i v období mezi záchvaty. Je též možné je vyprovokovat během EEG vyšetření vyzváním vyšetřovaného k hyperventilaci, provedením EEG záznamu po předchozím nočním nevyspání (spánkové deprivaci) nebo u některých druhů epilepsie rytmicky blikajícím světlem (fotostimulací). K detekci epileptického ohniska při skalpovém EEG je třeba, aby jeho velikost dosáhla alespoň 6 cm^2 plochy kortexu. Při průkazu existence epileptického ohniska mluvíme o zvýšené paroxysmální pohotovosti. Přítomnost epileptické zóny v mozkovém kortexu signalizuje při EEG vyšetření registrace **tzv. epileptiformních vzorců** (abnomalit). Jde o tranzienty, k nimž patří hrot (spike), ostrá vlna (sharp wave) a jejich komplexy; mají různě dlouhé trvání a nápadně vystupují svojí voltáží nad základní EEG aktivitou. Epileptiformní vzorce se v záznamu mohou vyskytovat ojediněle nebo ve více či méně rytmickém výboji, mohou být ložiskové (jen v určitých svodech EEG záznamu) nebo generalizované (ve všech EEG svodech).

Použitá literatura:

Králíček, P.: Úvod do speciální neurofyziologie, Galén, Praha, 2011

Nečas, E. a spol.: Patologická fyziologie orgánových systémů, Část II, Karolinum, 2003